Aus dem Laboratorium von Prof. Dr. L. Fraenkel in Breslau.

Knochenresorption bei intrauterinem Eischwund.

Inaugural-Dissertation

zur

Erlangung der Doktorwürde

in der

Medicin und Chirurgie

einer

hohen medicinischen Fakultät der Königl. Universität Breslau

vorgelegt von

Franz Koebner,

Arzt.

Berlin 1910.

Druck von L. Schumacher.

Gedruckt mit Genehmigung der medicinischen Fakultät der Universität Breslau.

Referent: Prof. Dr. **Küstner.**

(Sonderabdruck aus dem Archiv für Gynäkologie. Band 91. Heft 1.)

Geburt und Abort galten bis vor wenigen Jahren als die einzigen Möglichkeiten des Ausganges der uterinen Schwangerschaft beim Menschen und bei den Säugethieren. Allerdings ist es schon seit langem bekannt, dass ein abgestorbener Fötus innerhalb des Uterus weitgehende Veränderungen erleiden kann, bevor die Ausstossung des Uterusinhaltes stattfindet. Es sollen hier nur die Fäulnissvorgänge genannt werden, bei denen Mikroorganismen die regressiven Veränderungen des Fötus bewirken, ferner die Maceration syphilitischer Föten.

Es ist schliesslich auch eine längst bekannte Thatsache, dass abgestorbene Föten im Uterus in mehr oder weniger veränderter Form verbleiben können. Ich erinnere hier nur an den missed abortion.

Aber in allen diesen erwähnten Fällen sind es fremde Gewalten, die den Zustand des Fötus innerhalb der Gebärmutter beeinflussen; seien es Mikroorganismen, welche direct von Aussen durch den Geburtskanal in den eibergenden Raum eindringen, sei es, dass sie, wie die Syphilisspirochäten auf dem Umwege über den Blutkreislauf der Mutter zur Placenta und zum Fötus gelangen. Die Uterusschleimhaut selbst ist an den regressiven Veränderungen, welche der Fötus und die Placenta erleiden, völlig unbetheiligt, und andererseits halten sich diese unzweifelhaften regressiven Veränderungen immer in den Grenzen, dass zwar einzelne, weniger resistente Theile des Fötus aufgelöst werden, aber der ganze Fötus, wenn auch verkleinert, so doch in Gestalt und Gliederung deutlich erkennbar bleibt. Eine Auflösung des Fötus findet in allen diesen Fällen nicht statt.

Die intrauterine Resorption als dritte Möglichkeit des Ausganges einer Schwangerschaft ist zum ersten Male von L. Fränkel[1]) beim Kaninchen nachgewiesen worden. Gelegentlich von Versuchen am trächtigen Kaninchen zum Beweise der Corpus luteum-Theorie beobachtete er, dass die Entfernung der Corpora lutea die Ansiedelung der Eier verhindert, falls sie vor der Eieinbettung, d. h. am ersten bis sechsten Tage vorgenommen wird. Die am 8. bis circa 20. Tage vorgenommene Exstirpation der Corpora lutea bewirkt fast stets die trockene Rückbildung der Föten. Die Exstirpation erfolgte theils durch Herausnahme der ganzen Ovarien, theils durch Ausbrennen der Corpora lutea. In keinem Falle trat Abort ein. Die trockene Rückbildung wird von Fränkel[1]) in folgender Weise beschrieben: „Die Oberfläche der sonst hochrothen Eikammern wird blass, gelb, längsstreifig und runzelig, ihre pralle Spannung verliert sich, weil sich als erstes Zeichen der beginnenden Rückbildung die Fruchtwassermenge verringert. Die Consistenz der Kammer wird dadurch hart und höckerig, die Form derselben, die vorher der Kugel am nächsten stand, wird mehr länglich, cylindrisch. Nächst dem Fruchtwasser und fast mit diesem parallel gelangt der Embryo zur Auflösung, indem er zunächst trockener, kleiner und unkenntlicher wird und schliesslich als amorphe grauweisse Schmiere erscheint. Am längsten hält sich die Placenta und wird noch mehrere Tage als solche erkannt; vorher glänzend und tiefblauroth, wird sie trocken und blassrosa. Schliesslich finden sich auf den nur wenig geschwellten mesometral gelegenen 2 Längsfalten der Uterusschleimhaut einige bröckelige Krümel, während von aussen der Uterus an dieser Stelle eine nur wenig härtere Consistenz und minimale Auftreibung zeigt.“

Dieser beim Kaninchen durch zahlreiche Versuche sicher bewiesene Vorgang der vollständigen intrauterinen Resorption des Eies gewann ein um so grösseres Interesse, als in der Folgezeit 2 Fälle von Verschwinden menschlicher Schwangerschaften bekannt wurden. Der erste derartige Fall wurde von Polano[2]) beschrieben. Es handelte sich um eine Frau, bei der die Menses seit 3 Monaten ausgeblieben waren. Bei der Untersuchung fand sich ein dem 4. Monat der Schwangerschaft entsprechender geschlossener Uterus.

---

1) L. Fränkel, Die Function des Corpus luteum. Dieses Archiv. Bd. 68.

2) O. Polano, Ueber Verschwinden einer Schwangerschaft. Zeitschr. f. Geburtsh. u. Gyn. Bd. 59.

Bei der wegen eines neben dem Uterus liegenden Tumors vorgenommenen Laparotomie (Prof. Hofmeier) wurde der Uterus als sicher gravid allen Anwesenden deutlich demonstrirt. Der Tumor erwies sich als das vollständig degenerirte linke Ovarium und wurde exstirpirt. Auch das rechte Ovarium war so von Cysten durchsetzt, dass es vollständig entfernt werden musste. Nach der Operation verkleinerte sich der Uterus immer mehr, trotzdem niemals ein Abgang stattfand. Nicht einmal die geringste Blutung trat ein. Nach $^3/_4$ Jahren war der Uterus vollständig leer und von normaler Grösse (7 cm Sondenlänge). Polano fasst den Fall selbst mit folgenden Worten zusammen: „Wir haben es mit einer Schwangerschaft im 3. bis 4. Monat zu thun, die nach einer doppelseitigen Ovariotomie verschwindet, ohne dass es dabei zum Abgang von Eitheilen nach aussen gekommen wäre.“ Aber er hält es „durch tausendfältige Beobachtung“ für ausgeschlossen, dass eine normale Schwangerschaft im 3. bis 4. Monat sich gewissermaassen in nichts auflöst und zieht daher zur Erklärung seines Falles die Hypothese heran, dass es sich um keine normale Schwangerschaft, sondern um eine Blasenmole gehandelt habe. Er giebt selbst zu, dass diese Deutung keine sichere ist, und in der That findet sich in der Krankengeschichte kein Punkt, der als zwingender Beweis gegen das Bestehen einer normalen Gravidität herangezogen werden könnte. Die Resorption des Fötus und der Placenta nach Entfernung beider Ovarien kann nach den oben erwähnten Beobachtungen von L. Fränkel nicht als unwahrscheinlicher betrachtet werden, als die Resorption einer Blasenmole. Es sei schon an dieser Stelle darauf hingewiesen, dass Polano den Fruchttod und die Ausbildung der Blasenmole zu einer sehr frühen Zeit annimmt, weil er in der Resorption nach Anlage des Skelettsystems die Hauptschwierigkeiten der Annahme einer Resorption des Fötus erblickt.

Einen ähnlichen Fall beobachtete L. Fränkel[1]). Die Pat. hatte am 2. März ihre letzte Regel gehabt und war am 19. April wegen Verdachts auf Extrauteringravidität in die Klinik aufgenommen worden. Bei der Laparotomie wurde der Uterus als sicher gravid erkannt, ein (schon vor der Operation durch vaginale Punction erkanntes) rechtsseitiges Dermoidkystom und das linke in eine hühnereigrosse Cyste verwandelte Ovarium wurden exstirpirt. Auch

1) L. Fränkel, Ueber intrauterinen Eischwund. Centralbl. f. Gyn. 1907. II. No. 28.

hier wurde der Uterus langsam härter und kleiner, obgleich sicher nie ein Abort eintrat. L. Fränkel meint, dass sowohl sein Fall, als auch der oben beschriebene Fall von Polano die Annahme sehr nahe legen, dass auch beim Menschen nach Exstirpation beider Ovarien intrauterine Auflösung des Eies ebenso wie beim Kaninchen stattfinden kann.

Bei einem Vortrage über diesen Fall in der medicinischen Section der schlesischen Gesellschaft für vaterländische Cultur[1]) äusserte sich Küstner dahin, dass ein kleiner Fötus aus dem ersten und zweiten Monat, der zu 96 pCt. aus Wasser bestehe, nach seinem Tode leicht resorbirt werden könne, er fand jedoch Schwierigkeiten, die Resorption eines Fötus von der Uterusschleimhaut aus anzunehmen, sobald umfänglichere Ossificationen des Skeletts stattgefunden haben. Ossificationscentren seien aber beim Menschen vom 3. Monat ab in den meisten Skelettknorpeln vorhanden. Dieser Umstand mache auch die Annahme einer Resorption des Fötus in dem Falle von Polano so schwer. Auch die Mehrzahl der übrigen Discussionsredner äusserten Bedenken in dieser Richtung. Maiss demonstrirte eine linksseitige Tube, deren Ampulle fötale Knochen enthielt, die nach der Dicke der Röhrenknochen einem ca. 3 Monate alten Fötus angehört haben. „Bis auf die Knochen ist das ganze Schwangerschaftsproduct resorbirt worden.“ Ueber einen ähnlichen Fall berichtete Rothe. Er hat Knochenreste in der Ampulle einer Tube nach einer 18 Jahre vorher bestandenen Extrauteringravidität gefunden.

Zeigen zwar die letzten beiden Fälle, dass, abgesehen vom Skelettsystem das fötale Gewebe auch im menschlichen Körper zur Resorption gelangen kann, so lassen sie doch noch den Einwand zu, dass hier das Peritoneum, dessen starke resorbirende Fähigkeiten ja längst bekannt sind, die Auflösung des Fötus und der Placenta vollzog. Denn in beiden Fällen lagen die Reste des resorbirten Fötus in der Ampulle der Tube dicht am Peritoneum.

Hier liegt wiederum eine bereits früher veröffentlichte Beobachtung von Polano[2]) vor. Sein Fall zeigt, dass der gleiche Vorgang auch bereits innerhalb des Uterus beobachtet ist. Die Pat. befand sich im 4. Monat der Schwangerschaft. Sie hatte während

1) 85. Jahresbericht (1907) der schles. Gesellschaft für vaterl. Cultur. S. 104 ff.

2) O. Polano, Ueber intrauterine Skelettirung. Centralbl. f. Gyn. 1904. I. No. 14.

der Schwangerschaft nie geblutet, noch je übelriechenden Ausfluss gehabt. Sie gebar $1^1/_2$ Wochen nach dem Blasensprung fast ohne Wehen einen vollkommen skelettirten Fötus von ca. $3^1/_2$ Monaten. Das Skelett war fast vollständig. Anderes fötales Gewebe fehlte völlig.

Polano selbst schliesst einen einfachen Fäulnissvorgang als Ursache der Skelettirung wegen des Mangels von Fieber und fötidem Ausfluss aus und nimmt eine „Auflösung der Weichtheile durch Maceration ohne Mitwirkung von Mikroorganismen“ an.

Ein ähnlicher Fall ist auch von Rosenkranz[1]) beschrieben worden; doch ist er weniger beweisend, da hier Fieber während des Entstehens der Skelettirung bestand. Rosenkranz glaubte, mit seinem Falle von intrauteriner Skelettirung beim Menschen ein geburtshülfliches Unicum zu veröffentlichen. Polano konnte dann kurze Zeit darauf eine zweite, ähnliche Einzelbeobachtung hinzufügen. In den 6 Jahren seit diesem Bericht sind derartige Vorgänge nicht mehr bekannt geworden, wenn man von den wenigen ähnlichen Befunden bei alten Extrauteringraviditäten absieht. Dieser Umstand lässt darauf schliessen, dass die intrauterine Skelettirung abgestorbener Föten beim Menschen ein recht seltener Vorgang ist.

Als ein nicht weniger seltenes Vorkommnis darf man die intrauterine vollständige Resorption menschlicher Föten betrachten. Seit der Veröffentlichung der beiden oben erwähnten Fälle von Polano und L. Fraenkel, die nunmehr über 2 Jahre zurückliegen, ist kein ähnlicher Fall mehr beschrieben worden. Bedenkt man die grosse Auffälligkeit dieser Erscheinung, die wohl ausser bei Gravidität in allerfrühester Zeit schwerlich dem beobachtenden Arzt entgehen könnte, ferner die ausserordentliche Wichtigkeit dieses Vorganges für die Physiologie der Schwangerschaft und für die gerichtliche Medicin, so lässt das Fehlen weiterer Veröffentlichungen über dieses Thema einen Schluss auf die Seltenheit der intrauterinen Resorption menschlicher Föten zu. Es ist ausserdem zu beachten, dass in beiden Fällen die vollständige Castration während der Schwangerschaft vorgenommen ist. Wahrscheinlich kann beim Menschen lediglich die (durch die Entfernung der Ovarien bedingte) Castrationsatrophie den Rückgang und die Resorption der

---

1) Rosenkranz, Skelettirung eines etwa 4 monatigen Fötus im Uterus in Folge von Fäulniss der Frucht bei missed abortion. Berliner klin. Wochenschrift. 21. 12. 03.

Föten bewirken. Beim Kaninchen ist der Vorgang der intrauterinen Resorption ausserordentlich häufig. Die trockene Rückbildung ist, wie L. Fraenkel bereits in seiner Arbeit: „Die Function des Corpus luteum“ berichtet hat, beim Kaninchen nicht nur durch die Castrationsatrophie mit grösster Regelmässigkeit experimentell zu bewirken, indem man zwischen dem 6. und 19. Tage die Corpora lutea entfernt, sondern sie kann auch bei diesen Thieren auf mannigfache andere Einflüsse hin eintreten, die den mütterlichen Körper angreifen. Zuweilen genügt lediglich der Operationsshock, z. B. durch eine einfache Laparotomie, bei der die Organe des Abdomens nicht berührt werden, um die Rückbildung zu veranlassen. Sehr häufig ist vor Allem die physiologische Rückbildung einzelner Kammern. Es gelangen in vielen Fällen nicht alle Föten zur normalen Entwicklung, sondern einzelne Föten gehen zu Grunde und werden sammt ihren Placenten resorbirt, während ihre Geschwister zur normalen Reife heranwachsen. Es sind selbst Fälle gesehen worden, in denen sämmtliche Eikammern die Zeichen des Rückganges trugen (L. Fraenkel). Es scheint gerade das Kaninchen wenigstens in den ersten 20 Tagen seiner Tragzeit weniger zum Abort, als zur trockenen Rückbildung und Resorption der Föten zu neigen. Einige Beobachtungen über derartige physiologische Rückbildung sollen bei dem Bericht über meine Versuche mitgetheilt werden.

Die bisherigen Beobachtungen und Discussionen über intrauterine Resorption regten zur Untersuchung der interessanten und wichtigen Frage an, ob auch beim Vorhandensein des Skelettsystems eine trockene Rückbildung und Resorption des Uterusinhaltes möglich ist. Das Kaninchen erschien nach den bisherigen Erfahrungen als das geeignetste Versuchsthier.

Innerhalb der Zeit von Ende September 1907 bis Ende Mai 1909 wurden 25 Thierversuche zu diesem Zwecke ausgeführt. Den ersten Versuch bildete die Untersuchung eines unmittelbar nach dem Wurf getödteten jungen Thieres, in den übrigen Versuchen wurden operative Eingriffe an Mutterthieren vorgenommen. Die Versuche 2—8 wurden von Herrn Prof. Fraenkel und mir vom October 1907 bis Juni 1908 ausgeführt, dann setzte Herr Prof. Fraenkel die Versuche allein fort (Thier 9—18) und stellte mir die gewonnenen Resultate gütigst zur Verfügung, während ich in meiner Thätigkeit als Medicinal-Praktikant am städt. Krankenhause

Moabit in Berlin (Thier 19—21) und am Kgl. Reisingerianum in München (Thier 22—25) die Experimente ebenfalls selbstständig weiterführte.

Im Folgenden soll eine Uebersicht über die Technik der Versuche und über ihre Resultate gegeben werden.

Die Technik der Versuche.

Die Aufgabe war, zu untersuchen, ob beim Kaninchen intrauterine Resorption in einem Stadium der Gravidität vorkommt, in dem bereits die Ossification des Skelettsystems begonnen hat. In der mir zugänglichen Literatur über die Entwicklungsgeschichte des Kaninchens konnte ich Angaben über die Verknöcherung des Skelettsystems beim Kaninchenembryo nicht finden. Nachdem ich mich durch Präparation der Extremitäten eines neugeborenen Kaninchens (Thier 1) von dem Stande der Verknöcherung überzeugt hatte, suchte ich festzustellen, in welchem Stadium der Entwicklung Knochengewebe auftritt. Es wurden zu diesem Zwecke bei tragenden Kaninchen vom 17. Tage bis kurz vor dem Ende der Tragzeit Laparotomien ausgeführt und ein oder mehrere Föten entfernt.

Das Kaninchen hat einen Uterus bicornis, der, solange das Thier nicht belegt ist, aus 2 dünnen Schläuchen besteht, deren Dicke ca. 3—5 mm beträgt. Beim belegten Thier bilden sich in beiden Uterushörnern mehrere kugelige Auftreibungen aus, die sogenannten Eikammern, die durch längere oder kürzere Strecken wenig veränderten drehrunden oder cylindrischen Uterusschlauches von einander getrennt sind. Jede Eikammer enthält einen Fötus und eine ihm zugehörige zweilappige Placenta. Am 17. Tage sind die Eikammern in unseren Versuchen walnussgross, am 19. bis 20. Tage ca. tanbeneigross gewesen, bei hochtragenden Thieren sind die bisher mehr kugelförmigen Kammern langgestreckt und walzenförmig. Das Peritoneum hüllt alle Kammern und den oberen Theil der Vagina ein und bekleidet vorn und hinten das breite Band, welches von beiden Hörnern zur Beckenwand zieht. In diesem Ligament verlaufen die zahlreichen starken Aeste der Art. und Vena uterina, welche die Eikammern ernähren. Sie sind während der Gravidität strotzend gefüllt und schimmern deutlich durch das Peritoneum durch. Es wurde versucht, bei Thieren von 16—21 Tagen Tragzeit einen Theil der Föten zwecks Untersuchung auf Knochensubstanz zu entfernen und die übrigen zur Rückbildung

gelangen zu lassen. Es standen mir sowohl in Breslau, als auch in Berlin und München Thiere zur Verfügung, bei denen der Termin des befruchtenden Coitus beobachtet war. Der Befund bei der Operation stimmte damit vollkommen überein, andernfalls habe ich eine Bemerkung darüber zugefügt.

Bei den ersten 2 Experimenten (Thier 2 und Thier 3) wurde ein Uterushorn nach Unterbindung aller zuführenden Gefässe amputirt, das andere Horn im Mutterleibe gelassen. In beiden Fällen trat Abort ein, es schien also dieser grosse Eingriff für unsere Zwecke ungeeignet zu sein.

In der Folgezeit wurde mit wenigen Ausnahmen nur eine Eikammer exstirpirt. Nach Versorgung der zuführenden Gefässe des breiten Ligaments wurde dieses kurz vor der Ansatzstelle der Eikammer durchtrennt. Dann wurden 2 starke Fäden um das Verbindungsstück zwischen letzter und vorletzter Kammer gelegt, fest zugezogen und mehrfach geknotet. Zwischen beiden Ligaturen wurde dann der Uterusschlauch mit der Scheere durchtrennt. Die Unterbindungen und Ligaturen wurden theilweise mit Seide, theilweise mit Catgut ausgeführt.

Dieser Verschluss des eröffneten Uterusschlauches hat sich in fast allen Fällen bewährt. Ein Austritt von Fruchtwasser oder sonstigem Uterusinhalt aus der benachbarten Eikammer fand während der Operation nie statt. Bei 2 Thieren jedoch hielt dieser Verschluss dem Druck der nach dem Eingriff einsetzenden Wehen nicht Stand. In diesen beiden Fällen (Thier 12 und 13) trat bald nach der Operation Abort ein. Die Wehen, die einen Theil der Früchte austrieben, sprengten gleichzeitig die Ligaturen; 2 Föten sammt ihren Placenten wurden im geschlossenen Amnionsack ins Abdomen geboren. Sie fanden sich bei der Section frei im Hypogastrium liegend. Adhäsionen waren in beiden Fällen nicht entstanden. Beide Thiere zeigten keine Krankheitserscheinungen. In der Folgezeit wurde einige Male der abgeschnürte Stumpf übernäht. Doch haben in den weitaus meisten Fällen die einfachen Ligaturen genügt.

In einem Falle machte die Abschnürung einige technische Schwierigkeiten (Thier 19). Hier erwies sich, dass das Gewebe in der Nachbarschaft von Kammern, die sich im Rückgange befinden, morsch und brüchig ist; unter diesen Umständen schnitt der Faden regelmässig durch. (Conf. Protokoll S. 22—24.)

Wir haben trotz des grossen Eingriffs, den die Abschnürung

einer Eikammer bedeutet, in 3 Fällen (Thier 10, 11, 14) eine Weiterentwicklung aller Föten beobachtet. Zwei Mal (Thier 10, 11) kam es zur Geburt von lebenden Jungen am normalen Ende der Schwangerschaft. In einzelnen Fällen kam es zum Abort, in einem Falle genügte der mechanische Reiz, der durch die Exstirpation der einen Eikammer gesetzt wurde, um die trockene Rückbildung der übrigen Kammern zu veranlassen (Fall 19). Bei diesem Versuch war aus technischen Gründen (s. u.) auf eine Operation an den Ovarien verzichtet worden. In den meisten Fällen schloss sich aber an die Exstirpation der einen Kammer ein Eingriff an den Ovarien an. Es soll durchaus nicht behauptet werden, dass die Entfernung der Ovarien die einzige Ursache des erzielten Rückganges der Graviditäten sei. Wir waren uns durchaus darüber klar, dass bei den verschiedenartigen Traumen, die wir bei unseren Operationen setzten, ein Schluss auf die Ursache des zu erzielenden Rückganges unzulässig sei. Es kam uns lediglich darauf an, die trockene Rückbildung zu erzielen, um dabei die Frage der Knochenresorbirbarkeit zu prüfen. Da jedoch in früheren Versuchen (cf. Fraenkel: Die Function des Corpus luteum) festgestellt worden war, dass beim Kaninchen nach Entfernung der Corpora lutea zwischen dem 8. und 19. Tage der Schwangerschaft fast immer trockene Rückbildung eintritt, glaubten wir, durch die gleichzeitige Castration am sichersten zu unserem Ziele zu gelangen. Wir haben deshalb in neun Fällen beide Ovarien exstirpirt (Thier 2, 6, 7, 8, 20, 22, 23, 24, 25), in 3 Fällen die Corpora lutea ausgestochen (Thier 15, 17, 18), in 4 Fällen begnügten wir uns mit der Entfernung eines Ovariums (Thier 3, 10, 13, 14), in einem Falle waren die Corpora lutea in einer vorangegangenen Operation auf das Ligamentum latum transplantirt worden (Thier 16). In 6 Fällen haben wir aus technischen Gründen auf Operationen an den Ovarien verzichtet und dabei sowohl Weiterentwicklung, wie Abort und Rückgang beobachtet (Thier 4, 5, 9, 11, 12, 19). Zwei Thiere starben unmittelbar nach der Operation an Verblutung (21, 24). In beiden Fällen handelte es sich um Thiere, die kurz vor dem Wurf standen. Es trat theilweise Ablösung der Placenten ein, wodurch eine tödtliche Blutung in den Uterus erfolgte. Die anderen Thiere haben sich alle rasch von der Operation erholt. Nach 3—16 Tagen wurden die Thiere durch Nackenschlag getödtet und darauf die Section vorgenommen. Es ergab sich, dass die Asepsis in allen Fällen einwandfrei war. Die Laparotomiewunde war stets in guter

Vernarbung begriffen, das Abdomen war frei von Eiter, das Peritoneum viscerale und parietale war immer glatt und spiegelnd und zeigte keinerlei Reizerscheinungen. Zweimal fanden sich ganz geringe Adhäsionen, einmal fanden wir einige zum Theil organisirte Blutcoagula.

Zur Narkose hatten wir meistens uns mit Einspritzungen von Morphium und Chloralhydrat begnügt, bei den letzten Operationen wurde eine leichte Aethernarkose eingeleitet.

Die Ergebnisse der Versuche.

I. Die Knochenentwicklung beim Kaninchenfötus.

Da wir wissen, dass beim neugeborenen Kaninchen, ebenso wie beim Menschen die Verknöcherung in den Extremitäten am weitesten fortgeschritten ist, habe ich den Verknöcherungszustand derselben untersucht. Beim neugeborenen Kaninchen sind die Diaphysen der Röhrenknochen vollständig verknöchert, sie sind weiss, hart und starr, während die Epiphysen aus gelblichem, glasigem Knorpel bestehen. Im Innern der Epiphysen erkennt man mit der Lupe deutlich einen kleinen Knochenkern. Die Scapula ist zum grössten Theile noch knorpelig, enthält aber ebenfalls einzelne Knochenkerne. Es liegen also auch in dieser Beziehung ähnliche Verhältnisse vor, wie beim menschlichen Neugeborenen.

Der früheste von uns untersuchte Fall ist am 16. Tage der Schwangerschaft operirt (Fall 4). Zwei Föten dieses Thieres wurden in Serienschnitte zerlegt. Das gesammte Körperskelett ist angelegt, am deutlichsten sind die Wirbelkörper und die langen Röhrenknochen zu erkennen. Doch besteht das Skelett lediglich aus Knorpelzellen, in der Wirbelsäule heben sich die Wirbelkörper durch das dichtere Gefüge der Knorpelzellen deutlich und scharf von den benachbarten Zwischenwirbelsscheiben ab. In den langen Röhrenknochen sieht man auf einzelnen Schnitten ein Auseinanderweichen der Knorpelzellen im Centrum der Skeletttheile; es scheinen sich hier die Markräume auszubilden. Irgend welche Zeichen von Kalkablagerung und Ausbildung von Knochensubstanz ist in keinem Schnitt auffindbar.

Auch bei einem einen Tag älteren Fötus (Thier 8) zeigen sich noch fast gar keine Spuren von Knochenbildung. Alle Theile des Skelettsystems, Wirbelkörper- und Dornfortsätze, Rippen, Extremitätengerüst sind vollständig knorpelig ausgebildet, die Knorpelzellen

haben ihre charakteristische blasige Form und heben sich scharf von den embryonalen Bindegewebszellen ihrer Umgebung ab. Doch finden sich ebenso wenig sichere Zeichen von Kalkablagerungen im Knorpelgewebe, wie Spuren typischer Knochensubstanz.

Die ersten deutlichen Spuren von Verknöcherung und Kalkablagerung im Skelettsystem fand ich bei Föten von 18 Tagen (Thier 9, 14, 15, 17). Der Knorpel besteht in allen Schnitten dieser Serien theils aus kleinen, dicht an einander gelagerten, theils aus grösseren, hellen Knorpelzellen, die durch Streifen von Intercellularsubstanz von einander getrennt sind. Die Zellen haben durch Hämatoxylinfärbung einen röthlich-violetten Farbenton angenommen. An vielen Stellen aber tritt, während Kerne und Protoplasma der Zellen ihren hellen, röthlich-blauen Ton beibehalten, die Intercellularsubstanz als dicke intensiv dunkelblau gefärbte Linie schon bei schwächster Vergrösserung deutlich hervor. Diese intensive dunkelblaue Farbe findet sich an keiner anderen Stelle der Präparate, die Serienschnitte durch den ganzen Fötus sind. Es ist derselbe Farbenton, den Kalk in Knochenschnitten zeigt. Es hat den Anschein, dass hier Kalkablagerungen in der Intercellularsubstanz stattgefunden haben. Wir haben also verkalkten Knorpel am 18. Tage festgestellt.

Wir sehen diesen Vorgang bei den einzelnen Föten in verschiedenen Stadien. In einigen Wirbelkörpern überwiegt reines Knorpelgewebe von der oben geschilderten Structur. In anderen wieder finden sich Kalkablagerungen in wechselnder Stärke. An vielen Stellen sind sie zu dicken, blauen Leisten zusammengeflossen, zwischen denen die Knorpelzellen fast verschwinden (Thier 14, 15). Bei Thier 9 sieht man dieses Bild an fast allen Skeletttheilen. Die Rippen bestehen zu etwa zwei Drittel ihrer Länge aus blassrothvioletten, hellen Knorpelzellen, ein Drittel hat durch die starke Ausbreitung der Verkalkung ein intensiv dunkelblaues Aussehen. Im Sternum finden sich an mehreren Stellen starke Kalkablagerungen, dazwischen liegen längere Strecken reinen Knorpelgewebes.

Es werden auch in diesem Stadium bereits Knochenkerne sichtbar. In den Wirbelkörpern beobachtet man bei Thier 17 neben der soeben beschriebenen Erscheinung, die ich als Verkalkung des Knorpels deutete, und die sich hier nur in geringem Maasse zeigt, an verschiedenen Stellen des Knorpels theils grössere, theils kleinere schwarzbraune, klumpige Schollen. Sie haben eine unregelmässige Gestalt und bilden zuweilen längere und kürzere Zacken und Aeste,

die sich entgegenzuwachsen scheinen. Vereinzelte derartige Knochenkerne fanden sich auch bei den Föten des Thieres 9. Die enchondrale Verknöcherung ist also in diesem Stadium bereits nachweisbar. Den Beginn perichondraler Verknöcherung glaube ich ebenfalls bei Thier 17 zu sehen. An langen Knochen zeigt das Perichondrium intensiv gefärbte Verdickungen, die als Blätter und Bälkchen nach dem Centrum hin sich ausdehnen und die Randtheile der Knorpelsubstanz verdrängt haben.

Im Alter von 19 bis 22 Tagen sind die Föten von 12 Thieren untersucht worden. Die Stirn-Steisslänge dieser Föten beträgt in gestreckter Lage 46—58 mm. Die Extremitäten sind vollständig differenzirt. Es gelingt leicht, sie in der Wachsschüssel[1]) unter Wasser zu präpariren. Diese Methode benutzte ich bei den Föten der Thiere 2 und 3. Nach der Entfernung der Weichtheile wurde das feine Skelettgerüst getrocknet. Die Diaphysen der Röhrenknochen waren völlig undurchsichtig, von weisser Farbe und harter, nicht elastischer Consistenz. Die Epiphysen waren glasig, durchschimmernd und elastisch. Sie trennten sich leicht von den Diaphysen ab.

Eine weitere Methode, die das Vorhandensein von Knochensubstanz in einem Fötus sehr schön zur Anschauung bringt, ist das Zerkochen. Es gelingt hierdurch, das fötale Gewebe so weit zu zerstören, dass nur die knöchernen Theile des Skelettsystems erhalten bleiben. Von dieser Methode machten wir bei einem Fötus des Thieres 12 Gebrauch. Die völlig zerreiblichen, im einzelnen deutlich erkenntlichen Theile des feinen Knochenskeletts konnten hier durch die Zerkochung schön dargestellt werden.

Doch auch mikroskopisch ist Knochengewebe und Kalk bei Föten im Alter von 19 bis 22 Tagen mit Sicherheit festzustellen. Die Föten von 9 Thieren dieser Tragzeit wurden in Schnitten durch grössere Theile des Körpers und durch die einzelnen Extremitäten untersucht. In allen Fällen konnte Verknöcherung und Verkalkung nachgewiesen werden.

Fötus 3 (19—20 Tage alt) zeigt in allen knorpeligen Skelettheilen umfangreiche Verkalkung der Knorpelgrundsubstanz. In dicken Leisten und Bändern und scholligen Krumen liegt der Kalk

1) Eine Schüssel, deren Boden mit Wachs ausgegossen ist, wird von Embryologen und Zoologen häufig benutzt, um zarte Gebilde anatomisch zu zergliedern. Die Stücke werden mit feinen Nadeln festgesteckt, die abpräparirten Gewebstheile flottiren im Wasser und sind dadurch leicht zu differenziren.

zwischen den Knorpelzellen und auf ihnen, so dass die Zellen selbst an einzelnen Stellen fast ganz dadurch bedeckt sind. Durch die intensiv blauschwarze Farbe, die die verkalkten Partien bei Hämatoxylinfärbung angenommen haben, heben sich diese Skeletttheile sehr deutlich von den sie umgebenden Weichtheilen ab. Diese haben nur einen mattvioletten Farbenton angenommen.

In der Diaphyse eines langen Knochens, der in den Schnitten getroffen ist, findet sich eine schichtweise Einlagerung von einzelnen Blättern, die vom Perichondrium ausgehend nach dem Innern der Knochen fortschreitet. Sie sind blauschwarz gefärbt. Ich möchte sie als Knochenlamellen ansehen. Im Innern des Skeletttheiles sieht man viele kleine Körper von schwarzer Farbe und unregelmässiger Form; von den einzelnen Zacken gehen feine Blätter und Bälkchen aus, die theils mit den Ausläufern benachbarter derartiger Körper, theils mit den peripheren Knochenlamellen communiciren. Ich glaube, dass an diesem Skeletttheil perichondrale und enchondrale Verknöcherung in ziemlicher Ausdehnung vorhanden ist.

Gleiche und ähnliche Bilder finden sich in allen Präparaten von Föten dieses Alters. Am weitesten fortgeschritten scheint die Verknöcherung in den Diaphysen der langen Röhrenknochen der vorderen und hinteren Extremität zu sein. Ich habe Humerus, Radius und Ulna ebenso wie Femur, Tibia und Fibula an verschiedenen Föten dieses Alters untersucht. Die Präparate zeigten im Wesentlichen das gleiche Bild und den gleichen Zustand der Knochenbildung. Als Beispiel soll die Beschreibung des Bildes folgen, welches sich auf Längsschnitten durch den Humerus eines Fötus des Thieres 7 (19—20 Tage Tragzeit) darbot:

Die Epiphysen bestehen vollständig aus hyalinem Knorpel. Die kleinen mattviolett gefärbten Knorpelzellen füllen dicht aneinander gedrängt das ganze Epiphysenstück aus. Nur in der Mitte des Caput humeri erscheinen die Knorpelzellen grösser und heller, da das Protoplasma sich fast garnicht tingirt hat. Diese lichteren Zellen umgeben concentrisch einen schwarzgefärbten zackigen Körper, der nicht viel grösser als zwei Knorpelzellen ist. Der erste Anfang eines Knochenkernes in der Epiphyse ist hier sichtbar.

Gegen die Grenze zum Humerusschaft, der Diaphyse, wird das Gefüge der Knorpelzellen lichter, die Zellen selbst werden grösser und heller. An der Grenze der Diaphyse und Epiphyse selbst liegen mehrere Reihen grosser, sehr heller polygonaler Zellen mit kleinem Kern. Es sind typische Osteoblastenzellen, in deren Inter-

cellularsubstanz sich Kalkblättchen eingelagert haben. Weiterhin nach dem Innern der Diaphyse zu sieht man, wie diese Zellen sich gänzlich aufgelöst haben, so dass die in den Intercellularräumen befindlichen Kalkablagerungen als dünne Blättchen und Spangen in das Innere des Knochens hineinragen. Im Centrum der Diaphyse bilden sie dann ein wirres Maschenwerk feiner Blättchen und Splitter, die an einzelnen Stellen zu dickeren Bälkchen vereinigt sind. Sie bilden die Substantia spongiosa. Die Grenze der Substantia spongiosa gegen die Osteoblastenschicht ist unregelmässig. An einzelnen Stellen ragen wohl erhaltene Osteoblastenzellen tief in die Diaphyse hinein, an anderen Stellen hat die Auflösung dieser Zellen bereits nahe an der Epiphyse begonnen.

Ebenso wie die enchondrale ist auch die perichondrale Verknöcherung in diesem Stadium bereits weit fortgeschritten. Vom Perichondrium ausgehend haben sich am Rande der Diaphyse Lamellen kalkhaltiger Knochensubstanz angelegt, die im Wesentlichen in der Längsrichtung verlaufen. Durch Hämatoxylin haben sie einen dunklen, röthlichblauen Farbenton angenommen. Sie lassen feine Zwischenräume zwischen sich, in denen man bei starker Vergrösserung zarte Gefässe wahrnimmt. Es ist die Substantia compacta des Knochens, die hier entstanden ist. In der Mitte der Diaphyse ist sie am mächtigsten entwickelt, nach den Epiphysen zu nimmt sie an Dicke ab und endet als dünne, blauroth gefärbte Linie an der Grenze der Osteoblastenschicht gegen den hyalinen Knorpel der Epiphysen.

Das Ergebniss der Knochenuntersuchungen bei Kaninchenföten lässt sich mit folgenden Worten zusammenfassen: Am 18. Tage der Tragzeit finden sich umfangreiche Verkalkungen der Knorpelgrundsubstanz in den Wirbelkörpern, Rippen und Extremitäten. Im Alter von 19—22 Tagen ist stets die perichondrale und enchondrale Verknöcherung in den langen Röhrenknochen der Extremitäten und in den Rippen sehr gut ausgebildet, ebenso ist die Verknöcherung der Wirbelkörper und Wirbeldornfortsätze weit entwickelt.

II. Das Schicksal der Eikammern.

Der Verlauf der Gravidität nach der Operation ist trotz der Gleichartigkeit unserer Eingriffe bei den einzelnen Thieren ein sehr verschiedener gewesen. Wir haben alle bisher bekannten Möglichkeiten des Ausganges einer Schwangerschaft beobachten können:

Geburt am normalen Ende der Schwangerschaft, Abort und intrauterine Resorption in verschiedenen Stadien.

a) Fortschreiten der Schwangerschaft.

Eine Weiterentwickelung der Föten in dem durch unsere Operation verletzten Uterus sahen wir in 3 Fällen (Thier 10, 11, 14).

Thier 10 wurde am 22. Tage der Tragzeit operirt (30. 11. 08). Der Uterus enthielt 5 klein-hühnereigrosse Eikammern. Das linke Ovarium und die lateralste Eikammer des linken Uterushornes wurden exstirpirt. Darauf glitt die Ligatur, die zwischen der exstirpirten und der ihr benachbarten Eikammer um den Uterusschlauch gelegt war, ab und ein zweiter Fötus wurde durch die aus der Ligatur geschlüpfte Uteruswunde in die Bauchhöhle geboren. Nach Erweiterung der Uteruswunde wurde die zugehörige Placenta abgelöst und die Uteruswunde durch Kaiserschnittnaht verschlossen. Da sich in den folgenden Tagen durch die Palpation von den Bauchdecken aus keine Verkleinerung, sondern eher ein Wachsthum der zurückgelassenen Eikammern erkennen liess, wurde das Thier, das sich von der Operation rasch erholt hatte, nicht getödtet. Es warf 8 Tage nach der Operation (8. 12. 08), d. i. am 30. Tage der Tragzeit 3 lebende, ausgetragene, völlig normale Junge.

Thier 11 wurde am 19.—20. Tage der Schwangerschaft operirt (5. 12. 08). Der rechte Uterusschlauch enthielt 5, der linke 6 Eikammern von etwa Taubeneigrösse. Die lateralste Kammer rechts wurde exstirpirt. Auch hier liess sich nach der Operation ein weiteres Wachsthum der zurückgelassenen Eikammern erkennen; deshalb wurde das Thier nicht getödtet. Es warf 9 Tage nach der Operation (14. 12. 08), d. i. am 29. Tage der Tragzeit lebende ausgetragene Junge.

In einer etwas anderen Weise entwickelte sich die Schwangerschaft beim Thier 14. Bei der am 18. Tage der Tragzeit vorgenommenen Operation (15. 12. 08) wurden im linken Uterushorn 5, im rechten 3 gut walnussgrosse Kammern festgestellt. Die lateralste Kammer links und das rechte Ovarium wurden exstirpirt. Das Thier, das sich nach der Operation rasch erholt hatte, wurde nach 5 Tagen (20. 12. 08) durch Nackenschlag getödtet. Bei der Section ergab sich, dass die 3 Föten des rechten und 3 Föten des linken Hornes weiter gewachsen und in normaler Weise entwickelt waren, während ein Fötus des linken Horns, und zwar, vom vaginalen Ende des Uterusschlauches aus gerechnet, der zweite, deutliche Zeichen beginnenden Rückganges aufwies (cf. Cap.: „Beginnende Rückbildung“).

b) Abort.

Es sollen an dieser Stelle nur die Fälle beschrieben werden, bei denen durch Auffindung von abgegangenen Eitheilen der Abort mit Sicherheit festgestellt ist. (Thier 2, 12, 18, 22.) Der Nachweis eines Aborts begegnet nämlich beim Kaninchen einigen Schwierigkeiten, weil die Thiere die Gewohnheit haben, ihre Abgänge aufzufressen. Die Section ergiebt dann meist ebenfalls keinen eindeutigen Befund, da die geschwellte Schleimhaut der

contrahirten leeren Eikammern oft ein ähnliches Bild giebt, wie weit fortgeschrittene Rückbildungsvorgänge. Auch die histologische Untersuchung kann in diesen Fällen meist wenig zur Klärung der Diagnose beitragen.

Bei dem am 19. Tage der Tragzeit operirten Thier 2 (1. 10. 07) war ausser der Exstirpation beider Ovarien die Amputation des rechten Uterushornes vorgenommen worden. Das zurückgelassene linke Horn wurde durch diesen Eingriff zu starken Contractionen angereizt, die circa einen halben Tag nach der Operation den Abort der in ihm enthaltenen Eier zur Folge hatten. Die Föten wurden todt im Stall aufgefunden.

Thier 12 war am 22. Tage der Tragzeit operirt worden (8. 12. 08), und zwar wurde nur die lateralste rechte Eikammer entfernt. Zwei Tage darauf (10. 12. 08) wurde ein todtes, aber etwas weiter entwickeltes Junges im Stall vorgefunden. Bei der am 12. 12. 08 vorgenommenen Section ergab sich, dass zwei andere Föten durch Sprengung der Uterusligatur beim Abort in die Bauchhöhle geschlüpft waren. Es hat auch in diesem Falle eine Weiterentwicklung der Föten nach der Operation stattgefunden, die nach 2 Tagen durch den Abort unterbrochen wurde.

Thier 18, am 24. Tage der Gravidität operirt (stumpfe Auslösung der Corpora lutea links, Exstirpation des rechten Ovariums und der zwei lateralsten Eikammern rechts 18. 4. 09), blutete bald nach der Operation stark aus der Vagina und abortirte nach 3 Tagen 4 todte Junge.

Das Ergebniss des Versuches 22 ist nicht mit der gleichen Sicherheit festzustellen, wie bei den bisher erwähnten Fällen:

Das kräftige Thier wurde am 20. Tage der Gravidität in leichter Aethernarkose operirt (10. 5. 09). Beide Uterushörner enthielten je 3 reineclaudengrosse Eikammern. Die Exstirpation der rechten lateralsten Kammer und beider Ovarien gelingt ohne besondere Schwierigkeit. Der in der herausgenommenen Eikammer befindliche Fötus enthält sicheren Knochen. Das Befinden des Thieres nach der Operation war gut. Am 3. Tage nach der Operation (13. 5.) abortirte das Thier einen circa walnussgrossen Gewebsklumpen. Er besteht zum grössten Theil aus einer compacten Masse. Nur an einer Seite überspannt ein zartes Häutchen einen mit Flüssigkeit erfüllten Hohlraum. Beim Durchschneiden fliessen einige Tropfen bräunlicher, seröser Flüssigkeit ab. Die Schnittfläche zeigt, dass der Haupttheil des abortirten Stückes die vollständige Placenta ist. In ihrer Peripherie entspringen die Eihäute, die vollkommen geschlossen einen kleinen, mit Flüssigkeit gefüllten Hohlraum umgeben. In diesem Hohlraum schwimmt ein zartes, flockiges, weisses Gebilde, das durch einen dünnen Gewebsfaden mit der Placenta in Verbindung steht. Serienschnitte durch das ganze Gebilde bestätigen diesen Befund. Sie zeigen das typische Bild einer nur durch einige grössere Blutergüsse etwas veränderten Placenta. In den Eihüllen ist Amnion und Chorion deutlich zu erkennen. Das eigenthümliche Gebilde, das sich im Fruchtsack befindet, besteht im wesentlichen aus einzelnen grösseren Gefässen und lässt auf keinem Schnitte fötale Zellen erkennen.

Diesen Fall, der uns fast mit Sicherheit den Abort eines intacten Eies in Resorption zeigt, möchte ich nicht als vollgültigen

Beweis der intrauterinen Knochenresorption ansehen, weil der Fötus nicht mehr sicher nachweisbar ist und schliesslich eine Eihöhle sich öffnen, entleeren, wieder schliessen und mit Flüssigkeit füllen kann.

c) Uterus leer.

Unter dieser Bezeichnung fasse ich 6 Fälle (Thier 3, 6, 13, 15, 16, 20) zusammen, in denen kein Abort beobachtet wurde, in denen aber auch im Uterus bei der Section keine Reste von Eitheilen sich fanden. In allen diesen Versuchen sah man die walnuss- bis taubeneigrossen, spiegelnd glänzenden Eikammern, die man bei der Operation beobachtet hatte, zu erbsen- bis kirschgrossen, spindeligen Auftreibungen der Uterusschläuche mit matter, schmutzig graurother, gefurchter Oberfläche zusammengeschrumpft. Auch im Durchschnitt zeigen diese Eikammern sowohl makro- wie mikroskopisch Schwellungen und Wulstungen der gerötheten Schleimhaut, jedoch keine Reste von Eitheilen. Man findet dieses Bild ebenso bei Abort, wie als Endergebniss der intrauterinen Resorption. Dennoch glaube ich, in einigen meiner Fälle einen Abort, in anderen eine beendete intrauterine Resorption mit einer gewissen Wahrscheinlichkeit annehmen zu dürfen.

Bei Thier 3 war die Amputation eines Uterushornes ausgeführt worden. Bei der Section bot der leere Uterus das soeben geschilderte Bild. Da Thier 2 auf diesen Eingriff mit Abort reagirte, glaube ich, dass auch hier bei Thier 3 ein Abort eingetreten ist. — Bei Thier 13 fand sich bei der Section die Uterusligatur gesprengt und ein Fötus — theilweise resorbirt — in der Bauchhöhle liegend. Der Uterus war leer. Es liegt nahe, hier ebenfalls an Abort zu denken; denn es hatte sich bei Thier 12 gezeigt, dass die Wehen, die den Abort veranlassten, gleichzeitig die Uterusligatur gesprengt hatten. Fall 6 und 20, bei denen drei Tage zwischen Operation und Section lagen, und Fall 16, bei dem man erst nach 7 Tagen die Section vornahm, müssen völlig unentschieden bleiben. Nur der Versuch 15 spricht mit einer gewissen Wahrscheinlichkeit mehr für beendete intrauterine Rückbildung. Man fand hier bei der Operation am 18. Tage der Gravidität (26. 12. 08) rechts eine haselnussgrosse, harte (cf. physiologische Rückbildung), links zwei walnussgrosse, normale, zwischen ihnen eine haselnussgrosse harte Kammer. Die zwei lateralen Kammern links (eine normale, eine rückgebildete) wurden exstirpirt, sämmtliche Corpora lutea mit dem Messer herausgehoben. Der Fötus enthielt mit Sicherheit Knochen. Nach der Operation glaubte man, durch Palpation von den Bauchdecken aus täglich noch Kammern und Föten zu fühlen, machte aus diesem Grunde erst nach 16 Tagen (11. 1. 09) die Section und fand den Uterus leer. Ein Abgang erscheint hier durch die genaue Beobachtung wenig wahrscheinlich.

d) Beginn der Resorption.
(Noch keine Knochenresorption.)

Der soeben erwähnte Versuch zeigt, wie schwer es ist, den richtigen Zeitpunkt für die Section zu finden. Der Beginn der Resorption ist durchaus nicht regelmässig, und ebenso ist auch die Schnelligkeit, mit der die Auflösung vor sich geht, sehr verschieden. In diesem Absatz habe ich vier Fälle (Thier 7, 9, 12, 14) zusammengestellt, in denen wir die Tödtung der Thiere und die Section allem Anschein nach zu früh vorgenommen haben. Doch bekamen wir dadurch verschiedene Veränderungen an den Kaninchenföten zu Gesicht, die sich als Beginn der regressiven Metamorphose deuten lassen, und die ich deshalb etwas eingehender beschreibe:

Thier 7, 19—20 Tage tragend, wurde am 10. 5. 08 operirt. Das rechte Uterushorn enthielt 5, das linke 9 Eikammern. Alle Kammern waren in gleicher Weise entwickelt, etwa taubeneigross; das Peritoneum zeigte spiegelnden Glanz; die Blutgefässe der Wandung waren gut gefüllt, die Wandung selbst war durchschimmernd und man konnte durch sie hindurch die lebhaften Bewegungen der Föten deutlich sehen. Die Kammern waren durch längere Strecken des dünnen Uterusschlauches scharf von einander getrennt. Beide Ovarien und die lateralste linke Kammer wurden exstirpirt. Der in ihr enthaltene Fötus war 44 mm lang und zeigte sichere, weit fortgeschrittene Verknöcherung (cf. Beschreibung des Präparates vom Humerus S. 13—14). Drei Tage nach der Operation (13. 5. 08) wurde das Thier durch Nackenschlag getödtet und die Section vorgenommen. Die Bauchnaht ist gut verheilt. Das Peritoneum ist glatt und glänzend. Auf dem linken Lig. latum liegt ein etwa kirschgrosses, organisirtes Blutcoagulum. Der Uterus enthält im linken Horn 8, im rechten 5 Graviditäten. Sämmtliche Eikammern zeigen die Zeichen des Rückganges, sie sind kleiner geworden (etwa walnussgross) und haben ein schmutzigbraunes Aussehen; sie sind abgeflacht und einzelne Kammern gehen ohne scharfe Grenzen in einander über. Manche Kammern sind ganz hart, andere zeigen an einer Seite geringe Fluctuation. Die Wandung aller Uterusschläuche ist undurchsichtig. Alle Föten sind todt. Einzelne liegen lang ausgestreckt, sodass der Kopf im Verbindungsstück zweier Kammern liegt. Sie sind plattgedrückt, alle Unebenheiten der Wandung bilden einen Abdruck in ihrem Körper. Andere Föten bilden einen kugeligen Klumpen, an dem man erst nach genauerer Betrachtung Körperformen entdeckt. Der Kopf ist fest in die Brust eingepresst, die Extremitäten liegen eng dem Körper an und lassen sich kaum von ihm trennen. Alle Formen sind verschwunden. Die Körper haben eine teigig weiche Consistenz. Die Haut ist schmutzig dunkelbraun. Im Knochensystem zeigen sich weder makro- noch mikroskopisch sichere Veränderungen. Das Fruchtwasser fehlt in einigen Kammern ganz, andere enthalten geringe Mengen schmutzigbräunlicher Flüssigkeit. Die Placenten zeigen keine deutlichen Veränderungen.

Thier 9. Bei der Laparotomie am 19. Tage der Schwangerschaft (14. 8. 08) fand man im Uterus 10 taubeneigrosse und zwischen ihnen eine haselnussgrosse Eikammer. Die lateralste Kammer links wurde exstirpirt. Die Section fand 4 Tage nach der Operation statt. Das Bauchfell spiegelt, keine Adhäsionen; Uterusperitoneum etwas getrübt. Alle Kammern sind in Rückbildung begriffen. Einzelne sind haselnuss-, andere pflaumengross. Die Föten sind sämmtlich stark verändert und hängen durch die Nabelschnur mit den wenig veränderten Placenten zusammen. Einzelne Föten sind eben noch, andere überhaupt nicht mehr erkennbar, sie bilden amorphe Gewebsklumpen. Fünf Föten wurden in Serien geschnitten. Man findet in allen Präparaten Kalkablagerungen und Verknöcherungen in Wirbeln und Extremitäten. Doch hat es den Anschein, dass die Kalkablagerungen in der Intercellularsubstanz der Knorpelzellen nach der Resorption räumlich weniger ausgedehnt sind, als in dem bei der Operation entfernten Fötus.

Thier 14. Sechs Föten hatten sich nach der Operation weiter entwickelt, dagegen zeigte eine Eikammer des linken Horns (die 2. von der Vagina aus gerechnet), die bei der Operation den übrigen völlig gleich gewesen war, deutliche Zeichen des Rückgangs. Der Fötus war 3 cm lang (die anderen 4,6 bis 5,8) braungrau, schmierig weich, aber in allen Theilen deutlich zu erkennen und von der noch mehr röthlichen Placenta auf's beste differencirt. Das Fruchtwasser ist grünlich, trüb, und in viel geringerer Menge vorhanden. Auch in diesem Fall schien die Stärke der Verkalkung der Knorpelgrundsubstanz im theilweise resorbirten Fötus geringer, als in dem bei der Operation gewonnenen.

Thier 12. Hier waren beim Abort eines Fötus zwei andere durch die gesprengte Uterusligatur in den Bauchraum geschlüpft. Sie hatten eine gelbbräunliche Verfärbung und teigig weiche Consistenz angenommen. Auch hier fanden sich keine sicheren Veränderungen in der Verknöcherung der Skeletttheile.

Dieser Fall zeigt, dass auch in der freien Bauchhöhle eine Resorption des Fötus stattfinden kann.

Unsere Versuche bestätigen die oben erwähnten Beobachtungen L. Fraenkel's über die Reihenfolge, in der die Auflösung des Kammerinhalts vor sich geht. Im ersten Stadium sahen wir stets eine Verkleinerung der Kammern, gleichzeitig mit einer Verringerung der Fruchtwassermenge. Meist ist das Fruchtwasser bereits vollständig verschwunden, während sich beim Fötus in der Abnahme des Turgors und der Elasticität seiner Gewebe die ersten Zeichen beginnender Resorption einstellen. Allmählich gelangt dann das fötale Gewebe zur Einschmelzung; die Placenta bleibt am längsten erhalten. Sie zeigt ein trockeneres Aussehen und ihr Gewebe wird bröckelig; doch bleibt die Läppchenzeichnung ihrer Oberfläche und ihre mikroskopische Structur lange deutlich erkennbar. Schliesslich kommt auch die Placenta zur Auflösung und damit verschwinden allmählich die letzten Spuren der Gravidität.

e) Physiologische Resorption.

Bevor ich die intrauterine Resorption schildere, die nach unseren Operationen eintrat, muss ich einiger Rückbildungsvorgänge Erwähnung thun, die ohne operatives Eingreifen entstanden waren. Wir fanden bei unseren Versuchen recht häufig (bei 9 Thieren. Versuch 2, 4, 5, 9, 11, 13, 15, 19, 20), dass nicht alle Eikammern den gleichen Reifezustand zeigten, sondern dass eine oder mehrere Kammern sich durch ihre weit geringere Grösse, durch die schmutzig-braunrothe Farbe, die vollständige Undurchsichtigkeit und die Längsstreifung ihrer Wandung, sowie durch ihre harte Consistenz von den übrigen unterschieden. Auf dem Querschnitt sieht man innerhalb der Uterusmuscularis die gewulstete Schleimhaut. Die Uterushöhle enthält oft nur nekrotische Gewebsbröckel, oft ist sie von einer gelblichen, markigen Masse vollständig ausgegossen. In mikroskopischen Präparaten sieht man zuweilen nur eine dicke Decidua und nekrotische Massen, oft findet man das Innere der Kammern erfüllt von Placentargewebe, welches theils gut erhalten, theils durch Blutergüsse und Nekrosen verändert ist. In einzelnen Fällen sind auch spärliche Reste embryonaler Zellen vorhanden (Fall 15). In den meisten Versuchen, in denen wir bei der Operation diese Erscheinung beobachteten, lagen die zurückgebildeten Kammern zwischen vollständig entwickelten; es ist daher auch schon aus diesem Grunde völlig auszuschliessen, dass die in diesen Kammern fehlenden Föten durch Abort aus dem Uterus verschwunden sind. Dieser Vorgang ist beim Kaninchen ausserordentlich häufig. L. Fraenkel (l. c.) hat ihn bereits genau beschrieben und die Bezeichnung: „physiologische Resorption“ für ihn vorgeschlagen. Ueber die Ursache dieses Rückgangs ist man bis jetzt auf Vermuthungen angewiesen. In wieweit Verschiedenheit der Nahrung, Domestication und andere äussere Einflüsse hierbei eine Rolle spielen, ist noch nicht bekannt. Auffällig ist der Einfluss, den die Jahreszeit auf den Rückgang einzelner Kammern zu haben scheint. Die beifolgende Tabelle zeigt die Zahl der normalen und der in physiologischer Resorption begriffenen Kammern, die wir bei den in den verschiedenen Monaten vorgenommenen Operationen fanden. (Siehe folgende Tabelle.)

Wenn auch die verhältnissmässig geringe Zahl der Versuche einen entscheidenden Schluss nicht zulässt, so ist doch nicht zu verkennen, dass vom Februar bis Mai die physiologische Resorption

Monat	Thier No.	Norm. Kam.	Phys. Res.
Februar	16	2	—
April	17	9	—
„	18	9	—
„	22	6	—
Mai	4	5	4
„	7	14	—
„	8	12	—
„	23	8	—
„	24	6	—
„	25	7	—
August	9	10	1
„	19	5	7
„	20	10	2
October	2	4	1
„	3	8	—
November	10	5	—
December	11	9	2
„	12	4	2
„	13	6	1
„	14	8	—
„	15	2	2

sehr selten vorkommt, während sie vom August bis zum December eine häufige Erscheinung ist.

In einigen Versuchen (2, 9, 15) wurden normale und in physiologischer Resorption befindliche Eikammern gleichzeitig exstirpirt. Bei diesen 3 Thieren wurde nachgewiesen, dass die normal entwickelten Föten gut ausgebildeten Knochen besassen, während in den im Rückgang befindlichen Kammern keine Spuren von Knochen oder verkalktem Knorpel auffindbar waren. Diese Untersuchungen lassen aber keinen entscheidenden Schluss in der Frage zu, ob Knochensubstanz im Uterus resorbirt werden kann. Denn es ist nicht möglich, festzustellen, ob nicht die physiologische Resorption in einem Zeitpunkt begann, wo noch keine Knochenanlage in den Föten vorhanden war.

f) Resorption von fötalem Knochengewebe.

Haben wir uns bis jetzt mit Experimenten beschäftigt, die für die Frage der Rückbildung von Knochengewebe theils irrelevant, theils nicht voll beweiskräftig waren (vgl. Thier 15, 22), so folgen nunmehr 3 wichtige Versuche, welche die Rückbildung vorhandenen fötalen Knochengewebes mit aller Sicherheit beweisen. Dazu müssen folgende Bedingungen erfüllt sein:

1. Die durch die Laparotomie ermöglichte directe Inspection und Palpation der Kammern erweist, dass wir ein Stadium sicherer Knochenbildung vor uns haben.

2. Die gelegentliche Entfernung einer Kammer, die genau mit den anderen an Grösse, Form und Inhalt (palpirte Grösse und active Bewegung des Fötus) übereinstimmt, erhärtet diese Thatsache auch mikroskopisch.

3. Die Section der bei der Operation abgezählten und beschriebenen Kammern zeigt deutliche Rückbildung der noch als solcher erkennbaren Eier.

4. Die mikroskopische Untersuchung der zurückgebildeten Kammern in Serienschnitten ergiebt das Fehlen von Knochengewebe und Kalk.

Es folgen unsere Protokolle:

Kaninchen No. 19. Mittelgrosses weisses Thier; belegt am 14. 8. 08. Gravidität von 17 Tagen am 1. 9. durch Palpation bestätigt.

Operation am 3. 9. 08 Nachm. 3 Uhr (19. Tag der Gravidität).

Narkose: $1^1/_2$ Stunden vorher, 0,03 Morph. mur. und $^1/_4$ Stunde vorher 0,25 Chloralhydrat.

Dauer der Operation $^1/_2$ Stunde.

Schnitt durch die Bauchdecken ca. 5—6 cm lang in der Mittellinie, bezw. Linea alba. Vorsichtige Eröffnung des Peritoneums. Die Bauchhöhle enthält keinen Ascites. Die prall gefüllte Blase fällt vor die Bauchdecken und erschwert das Herauswälzen des Uterus; der Bauchdeckenschnitt wird nach oben etwas verlängert; darauf lässt sich der Uterus leicht vor die mit steriler Gaze bedeckten Bauchdecken bringen. Der rechte Uterusschlauch zeigt 5, der linke 7 deutliche Auftreibungen von kugeliger Form (cf. Skizze 1), welche durch theils kürzere, theils längere, drehrunde und engere Theile des Uterusschlauches getrennt sind. Es sind die Eikammern.

Die Kammer 1, 2 und 3 links, sowie 1 und 2 rechts (cf. Skizze 1), welche in dem tubaren Ende der beiden Uterusschläuche liegen, sowie die Kammer 7 links und 5 rechts, welche in den Uterusschläuchen an den Stellen liegen, wo diese in die Vagina münden, sind sämmtlich je haselnussgross und haben ungefähr das gleiche Aussehen. Ihre Oberfläche ist unregelmässig, durch einzelne feine Einziehungen, welche in der Richtung des Uterusschlauches verlaufen und durch kleine Falten der Wandung bedingt sind, eingekerbt. Die Farbe der Kammeroberfläche ist schmutzig grauröthlich mit einzelnen feinen rothen Pünktchen. Die Wandung ist vollständig undurchsichtig. Ein ganz anderes Aussehen haben die 4., 5. und 6. Kammer der linken und die 3. und 4. der rechten Seite. Sie sind viel grösser, als die vorher beschriebenen, etwa taubenei-

gross. Ihre Oberfläche ist glatt, lebhaft roth, spiegelnd und glänzend. Die Wandung zeigt eine gewisse Transparenz, welche die feinen, gut gefüllten Arterien, die die Wandung durchziehen, sowie die Bewegungen des Fötus, der in der Kammer liegt, erkennen lässt. Im Verlaufe der Operation zeigt die Wandung dieser Kammern lebhafte Contractionserscheinungen.

Es werden nun die Gefässe, die im linken Lig. latum zur ersten Kammer ziehen, abgeklemmt, darauf der Ansatz der ersten Kammer am Lig. latum durchtrennt. Zwischen Kammer 1 und 2 wird ein Faden um den Uterusschlauch gelegt, um die Kammer 1

Skizze 1.

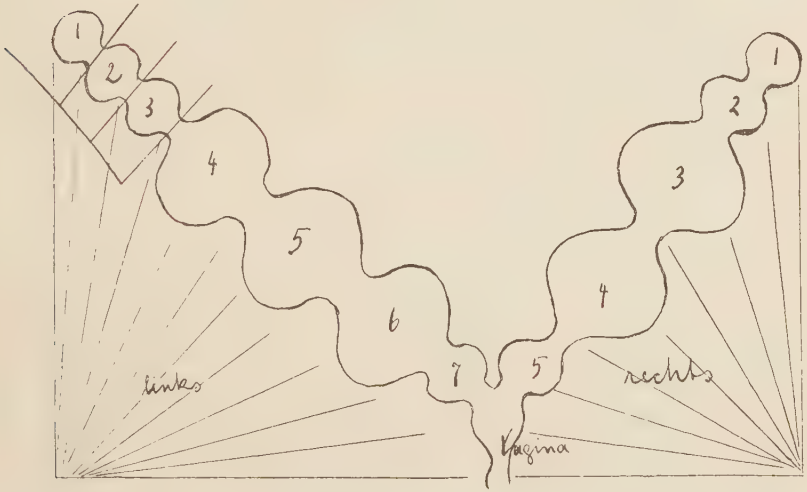

abzubinden. Doch schneidet der Faden durch, sodass auch Kammer 2 eröffnet wird. Ein Theil des Inhalts fliesst heraus, gelangt jedoch nicht in die Bauchhöhle, da die ganze Operation am Uterus vor den steril abgedeckten Bauchdecken vorgenommen wird. In Folge dessen wird nach Abklemmung der Gefässe auch der Ansatz des Lig. latum an Kammer 2 durchtrennt. Beim Abbinden zwischen Kammer 2 und 3 schneidet der Faden wiederum durch. Es erfolgt nun auch die Durchtrennung des Ansatzes des Lig. latum an Kammer 3; zwischen Kammer 3 und 4 gelingt die Abbindung, sodass Kammer 4 nach Abtragen der Kammer 3 durch den zugeschnürten Uterusschlauch abgeschlossen ist. Die ab-

geklemmten Gefässe des Lig. latum werden durch Ligaturen versorgt.

Während dieser Maassnahmen wurden die Contractionen des Uterus energischer. Von der Annahme ausgehend, dass der Kältereiz und die mannigfachen Insulte des Uterus bei der Operation genügen würden, um das Absterben und die Resorption der Föten herbeizuführen, wird von der Exstirpation der Ovarien abgesehen und nach Reposition der Uterusschläuche und der Blase die Bauchhöhle durch Naht der Bauchdecken mit Seide in 2 Etagen geschlossen. Die Wunde wird mit Jodoform-Collodium bestrichen.

Operationspräparat: Die exstirpirten 3 Kammern 1, 2, 3 des linken Uterusschlauches, sind in physiologischer Rückbildung begriffen. Ihre Wandung ist von graurother Farbe und undurchsichtig: ihre Oberfläche ist durch parallele Einziehungen in der Längsrichtung des Uterusschlauches gefaltet. Die Falten sind etwa 1 mm breit.

Der Inhalt der Kammern besteht aus einer trockenen, krümligen, grauröthlichen Masse, die mesometran an der Kammerwand festhaftet, antimesometran frei ist und von einem zarten, grauen Häutchen bedeckt ist.

Kammer 2 wird in Serienschnitten, die in der Längsrichtung verlaufen, mikroskopisch untersucht.

Mikroskopischer Befund: Man sieht die Zellen des Uterusperitoneums, central davon eine dichte Lage der Muscularis. Weiter nach innen folgt die sehr dicke Deciduaschicht. In die Schleimhaut tauchen die Chorionzotten tief ein. Die Zellverbände des fötalen Antheiles der Placenta erfüllen den Rest des Präparates. Im ganzen Bereiche der Placenta, besonders in der Nähe der Innenfläche des Uterus finden sich ausgedehnte Blutergüsse, die weite Strecken des Placentargewebes zerstört haben. Reste der Eihäute bedecken als feine, vielfach gefaltete, röthlich gefärbte Linie die Innenfläche. Dieses Häutchen liegt der unter ihm befindlichen Placenta nur lose auf, Spuren von fötalem Gewebe sind in keinem Präparate der Serie zu entdecken.

Verlauf: Das Thier erwachte sofort nach Schluss der Operation aus der Narkose, lag am ersten Tage schläfrig und apathisch im Stall, war aber am andern Morgen völlig munter und unterschied sich in nichts von einem gesunden Thier. Nach 3 Tagen, am 6. 9. 08 wurde es durch Nackenschlag getödtet und alsbald die Section vorgenommen.

Section: Die Bauchnaht ist per primam geheilt, das Peritoneum parietale und viscerale ist überall glatt und glänzend. Die Wunde des linken Uterushorns ist in Vernarbung begriffen und von einem organisirten Blutcoagulum bedeckt.

Die Kammern 4, 5, 6 links und 3 und 4 rechts, die bei der Operation in normaler Entwickelung und circa taubeneigross waren,

sind jetzt wesentlich verändert. Sie sind viel kleiner geworden, haselnussgross (mittlerer Durchmesser 17 mm). Ihre Oberfläche ist bräunlich-gelb, die Wandung undurchsichtig, runzelig und längsfurchig. Die Kammern zeigen keine Fluctuation und haben eine trockene, etwas teigige Consistenz (cf. Skizze 2).

Die Kammern werden an der Stelle ihrer grössten Dicke durch je einen Querschnitt eröffnet, der die ganze Kammer in zwei gleiche Hälften theilt und bis zur Ansatzstelle der Parametrien durchgeführt ist. Hierbei ergiesst sich kein Tropfen Flüssigkeit. Die Schnittfläche aller Kammern ist trocken und zeigt keinen Hohlraum. Die Form der Schnittfläche ist die eines Kreises, der sich an einer

Skizze 2.

Stelle in ein gleichschenkliges Dreieck fortsetzt. Der dreieckige Raum entspricht dem Ansatz der Parametrien. Die Kammerwand ist hier am dicksten, während sie an der gegenüberliegenden Seite ihre schwächste Stelle hat. Sie erscheint auf dem Querschnitt als gelber Ring und hebt sich scharf von dem Uterusinhalt ab. Dieser besteht aus einer gelblich-bräunlichen, festweichen, markigen Masse, die fast die ganze Kammer ausfüllt und sich im Allgemeinen eng an die Uteruswand anschliesst, deren feinste Unebenheiten sie förmlich ausgiesst. Sie weist eine zarte, unregelmässige Zeichnung auf, doch herrscht im Allgemeinen eine radiäre Streifung vor, die von der Ansatzstelle der Parametrien ausgehend zur Peripherie der kreisförmigen Wandung verläuft. In Kammer 6 des linken Horns ergiebt sich bei genauerer Betrachtung mit der Lupe ausserdem ein

eigenthümlicher Befund. An der einen Seite fällt hier ein kleines, zartes Gebilde auf, das zwischen Wandung und Marksubstanz des Kammerinhaltes fest eingepresst ist. Es besteht in der Hauptsache aus einer kolbigen Anschwellung von 2,5 mm Länge und 0,8 mm grösster Dicke. Sie liegt nahe an der Uebergangsstelle der Wandung in die Parametrien zwischen der Wandung und dem übrigen markigen Uterusinhalt. An dieses Gebilde schliesst sich, fast rechtwinklig abgebogen, ein dünner Halstheil an, der sich dann in einen feinen, flockigen Körper fortsetzt, welcher bogenförmig, eng an die Wandung angelegt, verläuft und ungefähr gegenüber dem Ansatze der Parametrien endet. Er ist überall von gleichmässiger Dicke (circa 0,5 mm) und lässt besondere Formen und Structuren mit blossem Auge nicht erkennen.

Diese Kammer wird nach Paraffineinbettung in 64 Serienschnitte zerlegt. (Färbung: Hämatoxylin-Eosin.) Nach der Färbung wird der soeben geschilderte Befund noch deutlicher. Denn während das ganze übrige Präparat intensiv rothviolett gefärbt ist, hat der soeben geschilderte kleine Körper die Farben nur schwach angenommen und weist einen mattblauen Farbenton auf. In den ersten Schnitten der Serie (1—10) erscheint das Hauptstück als längliche, kolbige Anschwellung und nimmt in den späteren Schnitten allmählich eine dreieckige Form an. Am grössten ist es in den Schnitten 30—50, wird dann allmählich kleiner und zeigt in den letzten Präparaten wieder mehr längliche Gestalt. Der übrige Theil des Gebildes ist in den ersten Präparaten der Serie am kürzesten und wird erst von Schnitt 28—30 an in seiner ganzen Länge getroffen.

Mikroskopischer Befund: Die ganze Kammer ist vom Peritoneum überkleidet, das auch mikroskopisch keine Auflagerungen zeigt. Innerhalb davon liegt eine dünne Schicht Muscularis in vorwiegend sagittal getroffenen Bündeln. An der Ansatzstelle des Parametriums fehlt diese Schicht und macht dem parametranen Bindegewebe Platz, innerhalb dessen grosse Blutgefässe in die Kammer hineinziehen. Central von der Muscularis folgt die Decidua, die an der Ansatzstelle der Parametrien am stärksten, gegenüber davon am dünnsten ist. Die markige Substanz, die fast den ganzen Innenraum ausfüllt, erweist sich als Placentargewebe, das theilweise gut erhalten, theilweise durch Blutergüsse verdrängt und nekrotisch verändert ist. Der Decidua liegt an der antimesometranen Seite der Kammer ein feines Häutchen an, das aus zwei

dünnen Linien von bläulicher Farbe besteht, die theilweise verklebt, theilweise von einander abgehoben erscheinen. Es sind die Reste der Eihäute, Amnion und Chorion. Zwischen ihnen und der Placenta liegt der bereits erwähnte eigenthümliche Körper. Das ganze Gebilde ist von einer feinen Linie umgrenzt, die nur an wenigen Stellen unterbrochen ist. Es besteht im Wesentlichen aus runden und polyedrischen Zellen mit bläschenförmigem Kern. Im Bereich des kolbigen Hauptstückes zeigt sich eine gewisse Struktur, indem hier die Zellen theils dichter, theils weniger eng aneinander liegen. Am dichtesten liegen sie in den Randpartien; im Innern bilden die Zellverbände ein mehrfach gewundenes Band, welches heller erscheint, als die Randtheile, da hier die Zellen weiter voneinander entfernt sind. Es ist in einzelnen Schnitten in mehreren nebeneinander liegenden Kreisen, in anderen in länglichen, cylindrischen Stücken mit einzelnen Ausbuchtungen getroffen, und ist von einer dunklen Schicht umrahmt, die wiederum lediglich aus enger zusammen liegenden Zellen besteht. In dem schmaleren Theile des Gebildes, der sich in der Peripherie der Kammer hinzieht, sieht man innerhalb der feinen Linie, die den ganzen Körper umgiebt, ein wirres Maschenwerk feiner Fäden, dazwischen einzelne Träubchen, die aus wohlerhaltenen Zellen von der soeben geschilderten Form bestehen, sowie grössere Bezirke völlig structurlosen, nekrotischen Gewebes.

Kaninchen No. 25: Grosses, weibliches Thier von grauer Haarfarbe. Belegt am 29. 4. 09 Mittags. Die Untersuchung am 19. 5. 09 ergiebt deutliche Graviditäten von entsprechender Grösse an beiden Seiten der unteren Bauchgegend.

Operation: Am 20. 5. 1909, dem 21. Tage der Gravidität. Narkose: Aether, ausserdem $^1/_4$ Stunde vorher 0,01 Morph. Verlauf der Narkose ruhig nach kurzdauernder Exaltation.

Eröffnung der Bauchdecken, wie bei den vorangegangenen Operationen. Die Blase ist prall gefüllt. In der Peritonealhöhle kein Ascites. Der trächtige Uterus enthält im rechten Horn 3, im linken 4 Eikammern von ca. Walnussgrösse (cf. Skizze 3). Ihre Wandung ist lebhaft durchblutet und lässt, da sie schwach durchscheinend ist, in jeder Eikammer den sich etwas bewegenden Fötus erkennen. Zuweilen fliessen Contractionen sowohl peristaltisch, als antiperistaltisch über beide Uterushörner. Diese werden herausgewälzt und auf Gazetücher, die mit körperwarmer physiologischer NaCl-Lösung getränkt sind, gelegt. Mit 2 starken Catgutfäden wird das rechte Uterushorn zwischen 2. und 3. Kammer ligirt und zwischen beiden Ligaturen durchtrennt. Unter fortgesetzter Unterbindung der zuführenden Gefässe durch Umstechung wird die 3. rechte Eikammer und darauf nach Unterbindung der Arteria ovarica auch das linke Ovarium exstirpirt, ebenso leicht gelingt die Exstirpation des rechten Ovariums ohne nennenswerthen

Blutverlust. Beide Ovarien zeigen mehrere stark abgeblasste Corpora lutea. Die Uterushörner werden reponirt und die Bauchhöhle nach Revision der Ligaturen durch zweischichtige Naht der Bauchdecken geschlossen. Beide Schichten werden mit Seide genäht, die Wunde mit Jodoform-Collodium bestrichen.

Operations-Präparat: Die exstirpirte Eikammer ist 28 mm lang, 21 mm breit, 27 mm hoch. Sie ist von glänzend spiegelndem Peritoneum bekleidet und hat blaurothe Farbe. Sie wird an der der Ansatzstelle des Ligaments gegenüberliegenden Seite eröffnet. Dabei fliesst ca. 1 ccm Fruchtwasser heraus. Die Kammer enthält einen Fötus. Er liegt mit eng adducirten Extremitäten in stärkster Nackenbeugung. Die Scheitel-Steisslinie ist 53 mm lang, die Breite beträgt ca. 17 mm, die Dicke 13 mm (50 mm Nabelumfang). Die Ohrläppchen sind noch nicht erkennbar vorhanden, die Augen sind von der Haut der Umgebung überdeckt, die sie nur als dunkle blaue Kreise von 4 mm Durchmesser durchschimmern lässt.

Die Placenta ist zweilappig, die Grenze beider Lappen entspricht der Ansatzstelle des Peritoneums. Aus beiden Lappen entspringt ein feiner Strang; diese beiden Bündel vereinigen sich bald zur Nabelschnur. Das Gewebe der Placenta zeigt eine feine Läppchenzeichnung. Es ist blauroth, feucht schimmernd und von schwammiger Consistenz.

Die Ovarien sind fast gleich gross (19 mm lang, 4 mm breit, 6 mm hoch). Die zahlreichen Corpora lutea sind als blassrothe kleine Buckel zu erkennen.

Mikroskopischer Befund: Der rechte Oberschenkel des bei der Operation herausgenommenen Fötus wird zur histologischen Bearbeitung verwendet. In den Präparaten erscheint das Femur, von den Weichtheilen umgeben, in dem Stadium weit fortgeschrittener Verknöcherung. Die Epiphysen bestehen aus hyalinem Knorpel. Knochenkerne sind hier nicht mit Sicherheit feststellbar. An der Grenze zwischen Epiphyse und Diaphyse befinden sich mehrere Reihen typischer Osteoblastenzellen. Die Substantia compacta ist am stärksten in der Mitte des Femur entwickelt. Hier besteht sie aus einer dicken Schicht dicht aneinander liegender Lamellen, die durch Hämatoxylin intensiv schwarzblau gefärbt sind. Nach den Epiphysen nimmt die perichondrale Verknöcherung allmählich an Mächtigkeit ab. Dagegen ist hier die enchondrale Verknöcherung gut ausgebildet. Von den Osteoblastenzellen ausgehend erscheint die Substantia spongiosa in feinen Blättern, die ein dichtes Maschenwerk bilden. Ihre schwarzblaue Farbe beweist ihren Kalkgehalt und die weitentwickelte Verknöcherung.

Verlauf: Das Thier war unmittelbar nach der Operation aus der Narkose erwacht und erholte sich sehr rasch. Nach wenigen Minuten konnte es laufen. Am Tage nach der Operation nahm es Futter und erschien durchaus gesund. Am 24. 5. wurde es durch einen Schlag aufs Genick getödtet.

Section: Die Bauchnaht ist per primam verheilt. Das Peritoneum ist glatt und glänzend. Am Uterus zeigt es einen matten Glanz. Die Uteruswandung ist bräunlich gefärbt und vollständig undurchsichtig.

Skizze 3.

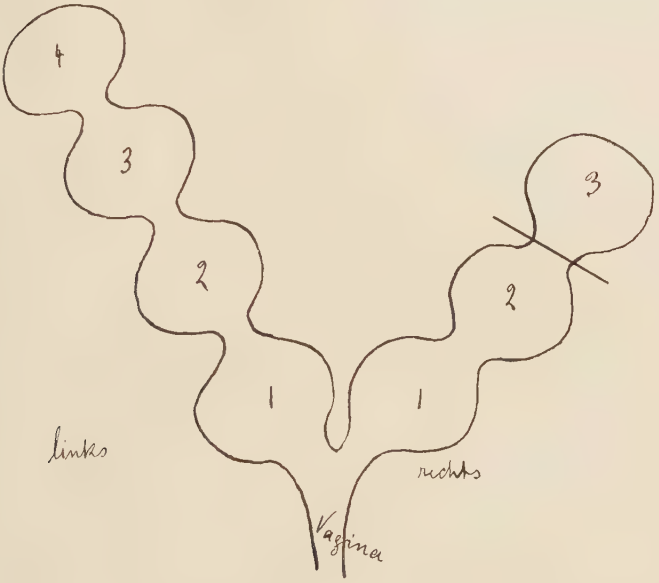

Skizze 4.

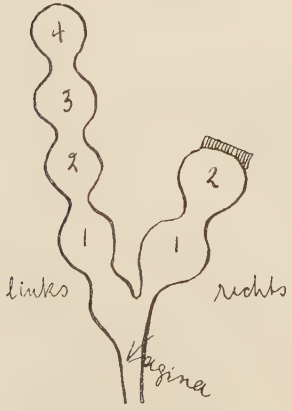

Die Eikammern erscheinen bedeutend verkleinert ca. haselnussgross (cf. Skizze 4). Sie sind aber genau so gelegen, wie bei der Operation und voneinander scharf getrennt. Theils bilden sie

kugelige, theils mehr spindelförmige Auftreibungen der Uterusschläuche. Sie haben eine trockene, feste Consistenz. Auf der Schnittfläche findet sich in keiner Eikammer ein Hohlraum. Die Wandung erscheint als schmaler, gelber Ring. Sie umschliesst eine braungelbe, käsige Masse, die die Kammer bis auf die kleinsten Unebenheiten der Wandung vollständig ausfüllt und keinerlei Zeichnung aufweist. (Zur mikroskopischen Untersuchung werden mehrere Kammern entnommen.)

Mikroskopischer Befund: Innerhalb der dünnen Muscularisschicht der Uteruswand, deren Bündel hauptsächlich sagittal getroffen sind, findet man an vielen Stellen die gut erhaltene, gewulstete Decidua. An anderen Stellen ist sie durch Nekrosen zerstört. Der kreisförmige Raum, den die Mucosa umschliesst, ist ganz erfüllt von Placentargewebe, dessen Schläuche und Zotten an einzelnen Stellen gut erhalten sind. Weite Strecken sind jedoch von nekrotischem Gewebe erfüllt. Es weist keinerlei Zeichnung auf und hat sich nur mit Eosin gefärbt. Zahlreiche Detritus, theilweise als Zellreste erkenntlich, sind im ganzen Präparat, besonders in den nekrotischen Bezirken verstreut. Die Ausbreitung der nekrotischen Zerstörung des placentaren Gewebes ist in den einzelnen Eikammern verschieden. In manchen sind die Structuren der Placenta, die Zellverbände der Chorionzotten an den meisten Stellen noch deutlich erkennbar. Andere Eikammern enthalten fast nur nekrotische Substanz, in der sich hier und da Reste von Placentargewebe finden. Fötales Gewebe konnte in keinem Schnitt nachgewiesen werden. Es wurden 80 Schnitte darauf durchsucht.

Thier 17: Nach objectivem Palpations- und Operationsbefund und den damit übereinstimmenden Angaben des Züchters 18 Tage tragend.

Operation: Am 10. 4. 09 Längsschnitt in der Linea alba. Der Uterus enthält im rechten Horn 6, im linken 3 Eikammern, die alle gleichmässig entwickelt sind, ca. walnussgross. Die 2 lateralsten Kammern rechts werden in derselben Weise, wie bei den vorangegangenen Operationen exstirpirt und alle (9) Corpora lutea stumpf ausgehoben.

Die Skeletttheile des exstirpirten Fötus zeigen mikroskopisch peri- und enchondrale Verknöcherung: in den Diaphysen der langen Knochen (Rippen, Extremitäten) sieht man die ersten Anlagen kalkhaltiger Knochenlamellen am Rande der Skeletttheile. In den Wirbelkörpern, die zum grössten Theil noch knorpelig sind, erkennt man den Beginn der enchondralen Verknöcherung in der Verkalkung der Knorpelgrundsubstanz und der Ausbildung einzelner Knochentheile.

Section: Nach Tödtung durch Nackenschlag 15. 4. 09. Prima intentio. Keine Adhäsionen, aber reichliche Blutgerinnsel im Abdomen

und auf den Ovarien. Das rechte Uterushorn enthält 4, das linke 3 spindelförmige Auftreibungen von harter Consistenz. Sie haben einen Durchmesser von ca. 11—12 mm und entsprechen an Zahl und Lage den bei der Operation gesehenen Eikammern. Der Stumpf des rechten Uterushornes ist gut abgeschnürt, etwas verklebt. Nach Eröffnung der Eikammern sieht man eine starke Schwellung und Röthung der Uterusschleimhaut mit geringfügigen Auflagerungen, die sich mikroskopisch als nekrotisches Placentargewebe erweisen. Reste des Fötus sind in keiner Eikammer auffindbar.

Diese 3 Fälle zeigen das typische Bild des trockenen Rückganges der Kammern und der intrauterinen Resorption der Eier. An denselben Stellen der Uterusschläuche, an denen bei der Operation die walnuss- bis taubeneigrossen Eikammern mit lebhaft injicirter glatter Wandung, deren Transparenz die Bewegungen der in ihnen enthaltenen Föten erkennen liess, gesehen waren, erblickt man einige Tage später bei der Section ca. kirschgrosse, harte Knoten mit trüber, vielfach gefurchter Oberfläche und mit trockenem, grünlichem Inhalt. Im letzten Falle (Thier 17) ist die Auflösung des Uterusinhaltes soweit fortgeschritten, dass einige nekrotische Fetzen von Placentargewebe als letzte Reste des einstmals vorhandenen Eies noch eben erkennbar sind. Im zweiten Falle (Thier 25) ist die Placenta, wenn auch verkleinert, theilweise zerstört und nekrotisch verändert, im Ganzen deutlich erhalten, während sichere Reste des Fötus nicht gefunden werden konnten. In beiden Fällen hatten die Föten der exstirpirten Eikammern, die mit den zurückgebildeten vollständig in Grösse und Aussehen übereinstimmten, Knochengewebe und Kalk enthalten.

Im ersten Falle (Thier 19) ist es geglückt, die Resorption in einem Stadium zu beobachten, wo die Rückbildung des Fötus noch nicht ganz beendet ist, während die Auflösung seines Skelettsystems eine vollständige ist. Ich glaube, den eigenthümlichen, zwischen Uteruswand und Placenta gelegenen Körper, der im Sectionsprotokoll beschrieben ist, als letzten Rest des sich zurückbildenden Fötus ansehen zu müssen. Dafür spricht zunächst die Lage dieses Gebildes. In dem Raum zwischen dem fötalen Theil der Placenta und den Eihäuten, die eng an die gegenüberliegende Uteruswand angelegt sind, befindet sich bei normaler Entwickelung Fötus und Fruchtwasser. In dem gleichen Raum liegt der geschilderte Körper. Doch auch die Natur der Zellen, aus denen er besteht, weist darauf hin, dass es sich um fötales Gewebe handelt.

Die Färbung hebt seine Substanz deutlich und scharf von der Decidua und Placenta ab. Seine Zellen erinnern durch ihre Form und ihren bläschenförmigen Kern an das embryonale Gewebe und sind durch Gestalt, Structur und Farbe streng unterschieden von allen anderen Zellen, die in den Präparaten vorkommen. Alle ins Einzelne gehenden Differenzirungen in der Erkennung dieses Fötus dürfen bei der weitgehenden Zerstörung, die er bereits erlitten hat, nur mit einer gewissen Wahrscheinlichkeit ausgesprochen worden. Deutlich scheint die Gestalt des geschilderten Gebildes an die Formen eines Fötus zu erinnern. Die kolbige Anschwellung, die in den Serienschnitten erst schmal, dann breiter wird, und immer mehr eine dreieckige Gestalt auf der Schnittfläche zeigt, könnte der Rest des Kopfes sein; rechtwinkelig abgebogen erscheint der Hals, an den sich der lange, walzenförmig zusammengepresste Körper anschliesst. Bei der starken Veränderung von Hals und Körper muss hier jede weitere Deutung des mikroskopischen Gebildes aufhören. Im Kopftheil sieht man ein gewundenes Zellband, das in den einzelnen Schnitten verschieden getroffen ist und in seiner Gesammtheit mit den Formen embryonalen Kaninchenhirns eine auffallende Aehnlichkeit aufweist. Aber alle diese diagnostischen Versuche müssen unsicher bleiben, mit aller Sicherheit dagegen lässt sich nachweisen, dass in dem ganzen Körper, der vollständig in einer Serie geschnitten und untersucht ist, Knochengewebe und Kalk nicht vorhanden ist. Dieselbe Eikammer war bei der Operation, die am 20. Tage der Gravidität vorgenommen war, in normaler Grösse und Entwickelung gesehen worden, und unsere Knochenuntersuchungen bei Kaninchenföten haben ergeben, dass in diesem Stadium eine weitgehende Ausbildung der Verknöcherung des Skelettsystems stets vorhanden ist.

Schluss.

Ueberblicken wir die Resultate unserer Versuche, so ergiebt sich, dass es uns in drei Fällen gelungen ist, die trockene Rückbildung von Föten zu veranlassen, welche sicher umfangreiche Knochenbildungen besassen. Ich glaube, für die Seltenheit unserer Erfolge verschiedene Ursachen annehmen zu dürfen. Es hat den Anschein, dass im Alter von etwa 23 Tagen die Entwickelung der Föten und ihre Unabhängigkeit vom mütterlichen Organismus bereits soweit fortgeschritten ist, dass unsere Operationen keinen Ein-

fluss mehr auf sie ausüben konnten. Die Schwangerschaft nimmt nach der Operation ihren normalen Fortgang, wenn nicht starke Wehen einsetzen und den Abgang der Früchte bewirken. Doch auch die Versuchsanordnung musste unsere Resultate beeinflussen. Wir haben in einem Stadium Abort gesehen, in dem L. Fraenkel (l. c.) stets Rückgang beobachtete. Während er aber bei seinen Versuchen nur Operationen an den Ovarien vornahm und den trächtigen Uterus nicht berührte, waren wir zur exacten Beweisführung unserer Frage gezwungen, mannigfache, eingreifende Manipulationen am Uterus selbst vorzunehmen. Dabei wirkten mechanische, thermische und andere Reize auf den Uterus ein, deren Stärke im einzelnen Fall nicht festgestellt werden kann. Dass die Summe dieser Reize in vielen Fällen einen Abort zur Folge hatte, der den Vorgang der Rückbildung unterbrach, kann nicht Wunder nehmen. Schliesslich möchte ich die auffällige Thatsache erwähnen, dass ich bei den Laparotomien im Stadium von ca. 19 Tagen an die Corpora lutea meist vollständig vernarbt sah. Ich möchte die Frage offen lassen, ob das häufige Ausbleiben der trockenen Rückbildung in diesem Stadium und die Vernarbung der Corpora lutea mehr als ein zufälliges zeitliches Zusammentreffen ist.

Es sind von mir drei Fälle beschrieben worden, in denen typischer trockener Rückgang der Eikammern eingetreten ist. Vor der Resorption haben die Föten sicher ausgedehnte Verknöcherungen des Skelettsystems besessen; in den an Zahl und Situation unveränderten, in sich geschlossenen und fast vollkommen rückgebildeten Kammern waren keine Spuren von Knochen oder verkalkter Intercellularsubstanz auffindbar. Es ist hierdurch die Möglichkeit bewiesen, dass der Uterus bei dem Vorgange der intrauterinen Resorption auch Knochen resorbiren kann.

Es scheint sich aus den zu früh secirten Fällen zu ergeben, dass der Knochen länger als das übrige fötale Gewebe der Resorption Widerstand leistet.

Die Annahme, dass Knochensubstanz, und vor allem Kalk im Körper resorbiert werden kann, bietet keine theoretischen Schwierigkeiten. Ganz abgesehen von den pathologischen Processen, in denen Kalk und osteoides Gewebe in grosser Menge im Körper aufgelöst wird, z. B. bei der Osteomalacie und Rhachitis ist der Abbau von Kalk gerade im embryonalen Leben eine regelmässige physiologische Erscheinung. Bei der Verknöcherung der Skelett-

theile wird fortgesetzt im Innern des Knochens Kalk resorbirt und zur Bildung neuer Knochensubstanz an anderen Stellen des Skeletts verwendet. Es stellen daher unsere Beobachtungen kein biologisches Unicum dar, sondern wir konnten in Consequenz der intrauterinen Auflösung embryonalen Gewebes ein anderes Resultat gar nicht erwarten.

Beim Kaninchen können Föten im Uterus aufgelöst werden, auch wenn das Skelettsystem bereits theilweise verknöchert ist. Für den Menschen werden wir aus diesen Versuchen keine Schlussfolgerungen ziehen können, so lange nicht häufigere klinische Beobachtungen über einen analogen Vorgang vorliegen.

Die Anregung zur Abfassung dieser Arbeit verdanke ich Herrn Prof. Dr. L. Fraenkel in Breslau. Er berieth mich in der Anordnung der Versuche, half mir in der Erlernung der Technik, stellte mir seine eigenen Versuche gütigst zur Verfügung und hat mich während der ganzen Dauer der Ausarbeitung immer aufs liebenswürdigste unterstützt. Zu den von mir in Berlin angestellten Versuchen stellte mir Herr Prof. Dr. Benda Operationsraum und Instrumentarium zur Verfügung. Die chirurgische Station des Krankenhauses Moabit versah mich mit sterilem Operationsmaterial, das hygienische Institut des Krankenhauses gestattete mir die Benutzung der Thierställe. In München verdanke ich Herrn Prof. Dr. Molière die Erlaubniss, den Thieroperationsraum und die Thierställe der Kgl. Anatomie zu benutzen. Das Instrumentarium überliess mir Herr Prof. Dr. Klein, das sterile Operationsmaterial das hygienische Institut.

Allen diesen hochverehrten Herren spreche ich hierdurch für die gütige Unterstützung und für das grosse Interesse, das sie meinen Arbeiten entgegenbrachten, meinen wärmsten Dank aus. Vor allem danke ich Herrn Prof. Dr. L. Fraenkel für die vielfachen Anregungen und Belehrungen, die er mir während meiner Studienzeit und auch nachher angedeihen liess.

Lebenslauf.

Am 24. December 1883 wurde ich, Franz Julius Koebner als Sohn des prakt. Arztes Dr. med. Hugo Koebner und seiner Ehefrau Jenny, geb. Nürnberg, zu Breslau geboren. Ich bin preussischer Staatsangehöriger und jüdischen Glaubens.

Ich besuchte bis zu meinem 11. Lebensjahre die Privatschule des Herrn Dr. Mittelhaus in Breslau und trat dann in das Gymnasium zu St. Maria-Magdalena zu Breslau ein, welches ich Ostern 1903 mit dem Zeugniss der Reife verliess.

Darauf widmete ich mich dem Studium der Heilkunde zunächst im Sommersemester 1903 an der Universität Freiburg i. B., vom Wintersemester 1903/04 bis zum Sommersemester 1905 an der Universität Breslau. Am 20. Juli 1905 bestand ich in Breslau das Tentamen physicum. Im Wintersemester 1905/06 setzte ich meine Studien in Breslau fort, studirte im Sommersemester 1906 an der Universität München und vom Wintersemester 1906/07 bis zum Wintersemester 1907/08 an der Universität Breslau. Dort beendete ich am 6. Juni 1908 das ärztliche Staatsexamen.

Im Laufe meiner Studien habe ich die Vorlesungen und Curse folgender Herren Professoren und Docenten besucht:

Amann, Anschütz, Brefeld, Czerny, Dienst, Ebbinghaus†, Filehne, Flügge, L. Fraenkel, Garré, Gottstein, Hasse, Herz, Hinsberg, Hürthle, Keibel, Kiliani, Klaussner, Kraepelin, Krause, Kükenthal, Küstner, Küttner, Ladenburg, Lesser, Löwy, Ludloff, Eduard Müller, Friedrich Müller, Muther †, Pfaundler, Ponfick, Röhmann, Schaeffer, Schaper †, Stern, Stich, v. Strümpell, Uhthoff, Weismann, Zieler.

Allen diesen meinen hochverehrten Lehrern sage ich hiermit meinen Dank.

Vom 1. August 1908 bis zum 1. Januar 1909 war ich am pathologischen Institut des städtischen Krankenhauses Moabit in Berlin (Prof. Dr. Benda) als Medicinalpracticant thätig und besuchte gleichzeitig die Curse des Seminars für sociale Medicin. Vom 1. Februar 1909 bis zum 1. August 1909 war ich als Medicinalpracticant in der Kgl. medicinischen Univ.-Poliklinik in München (Prof. Dr. May) beschäftigt; am 1. August 1909 erhielt ich die Approbation als Arzt und bekleidete vom 1. August 1909 bis zum 1. Januar 1910 die Stelle eines Volontärarztes an der Kgl. gynäkologischen Univ.-Poliklinik in München (Prof. Dr. Klein).